

Paziente CS Adulta

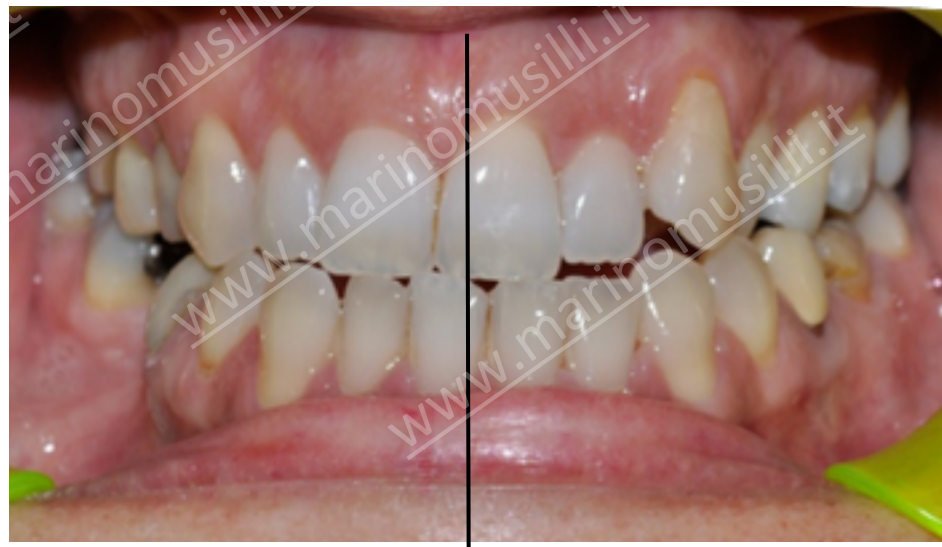Compenso di III Classe

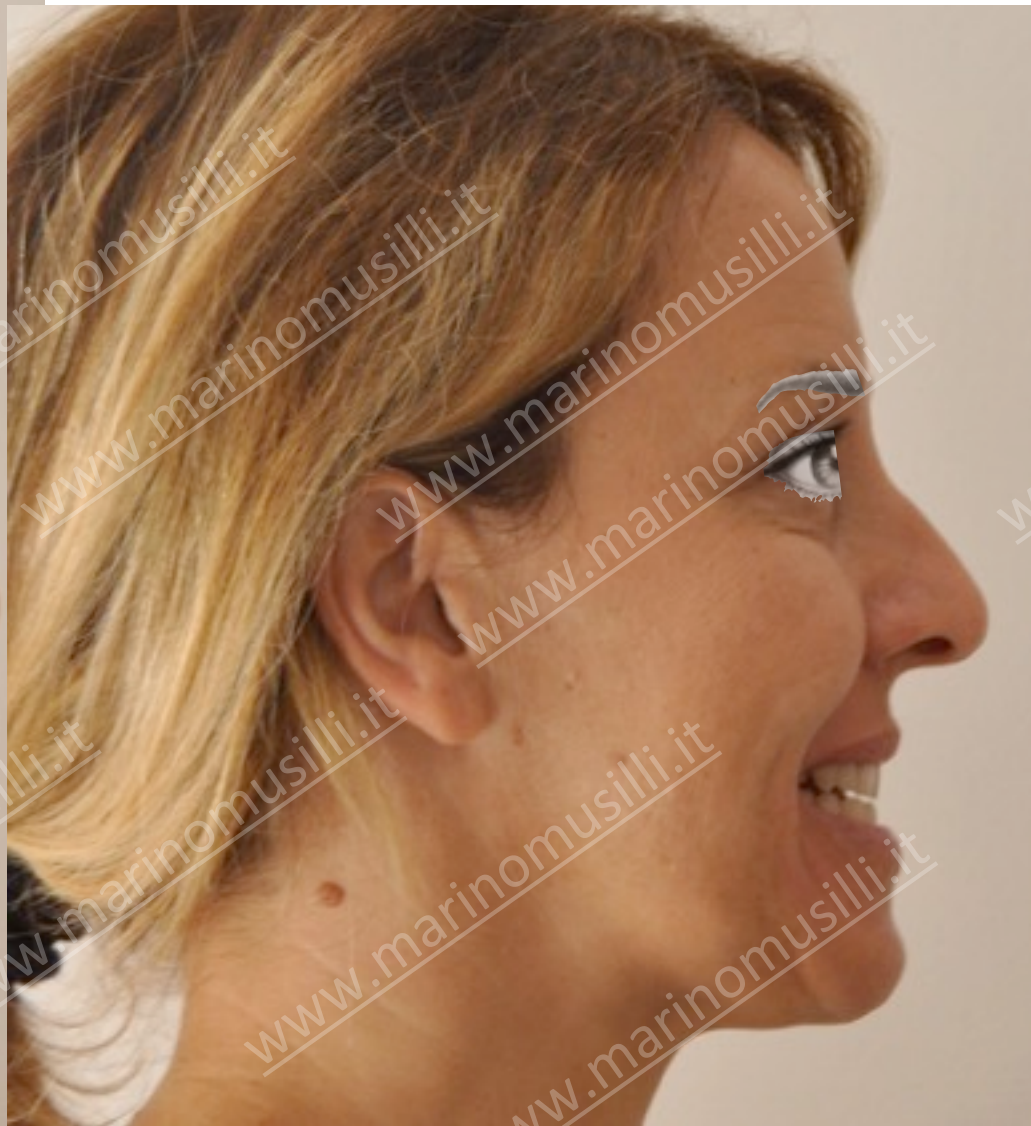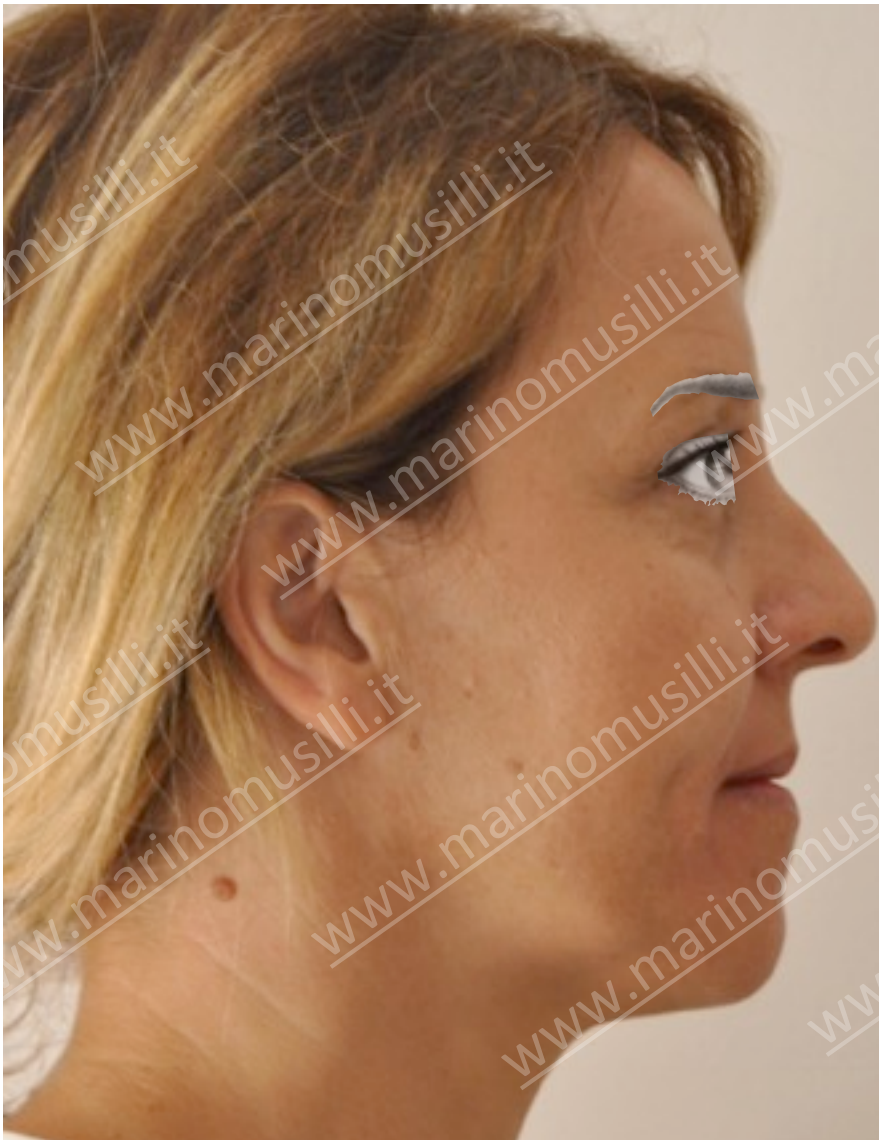Caso inviato dalla Dott.ssa Anna Mancini

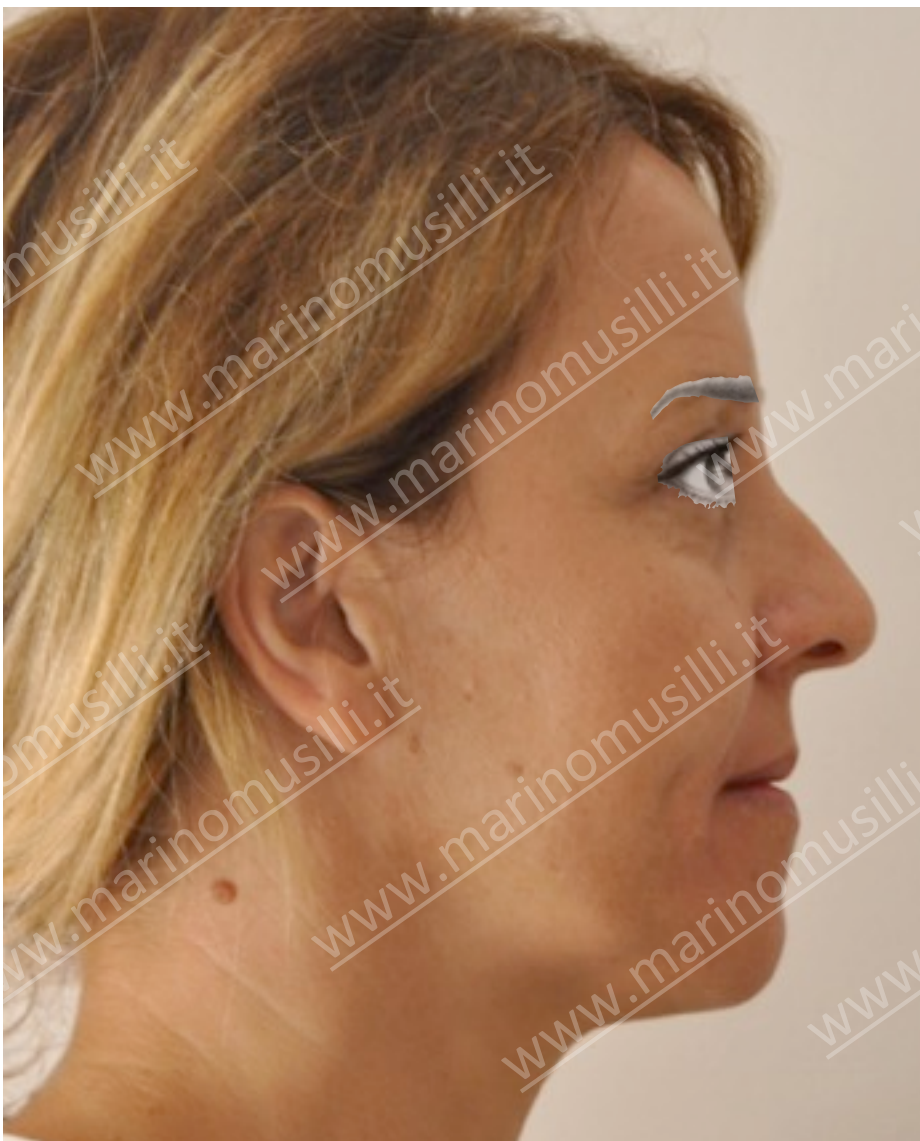



Ciao Marino,
vorrei chiederti se secondo te
è percorribile una soluzione
non chirurgica con
distalizzazione monolaterale
destra per compensare la
terza e correggere
l'asimmetria dentale... e
soprattutto **COME!**
Grazie!





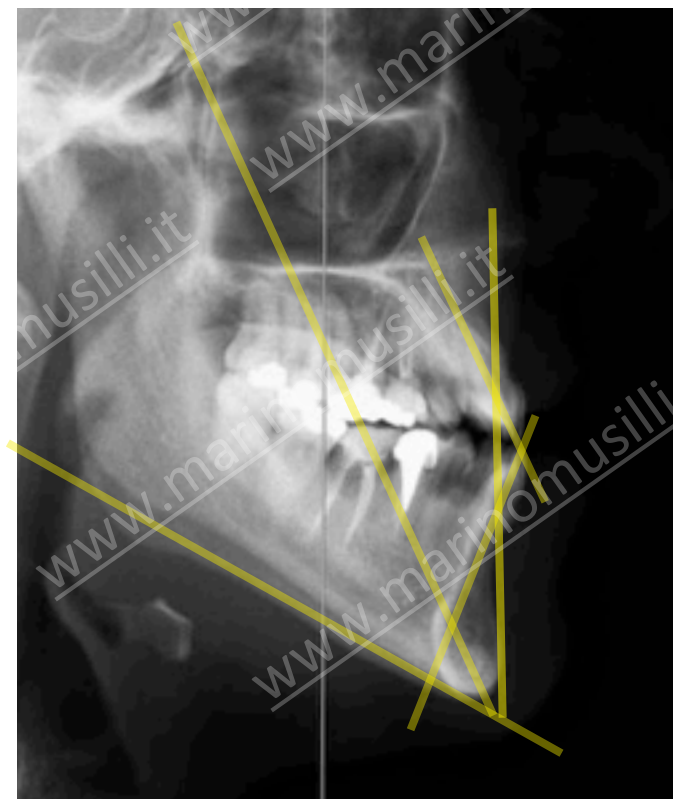

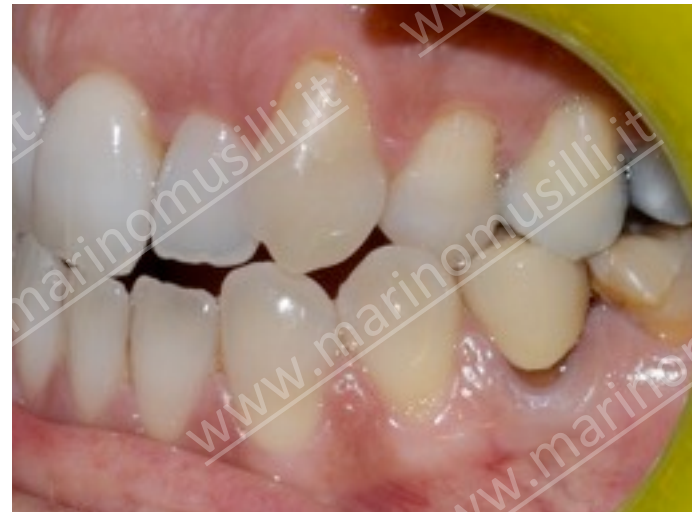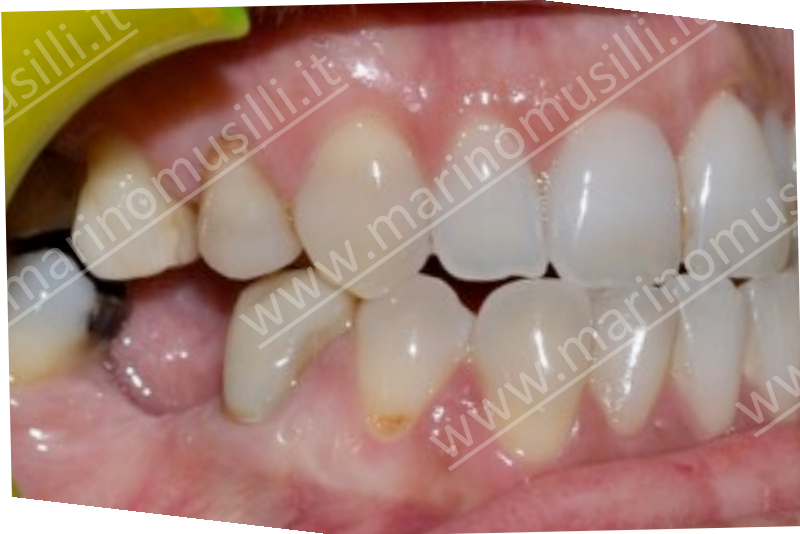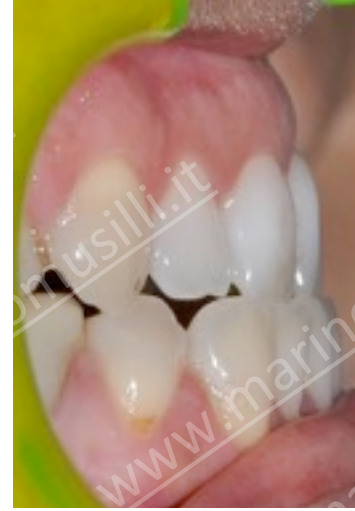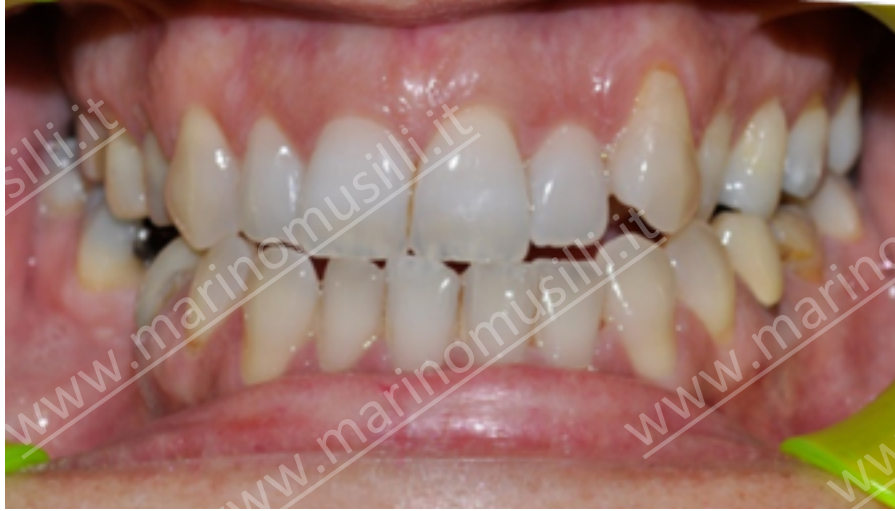Ciao Anna,
molto dipende anche dalle
aspettative estetiche della
paziente.

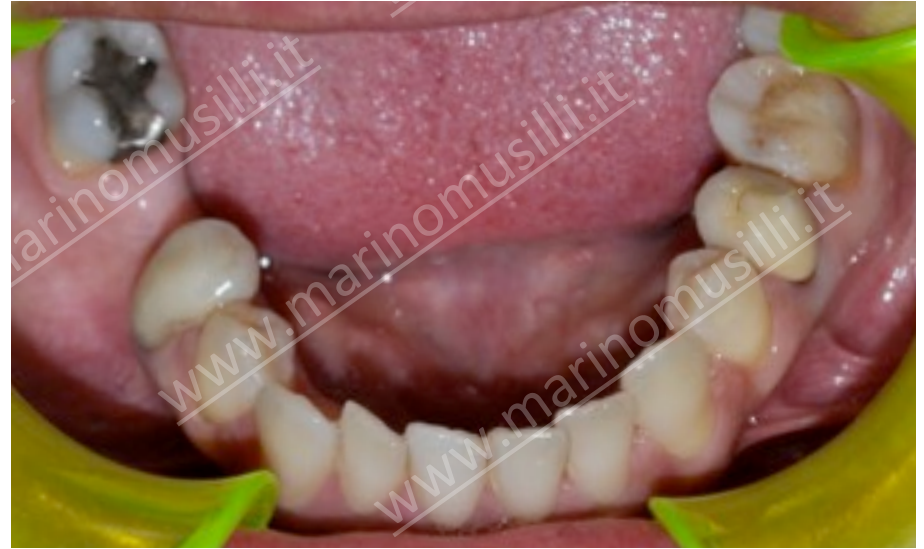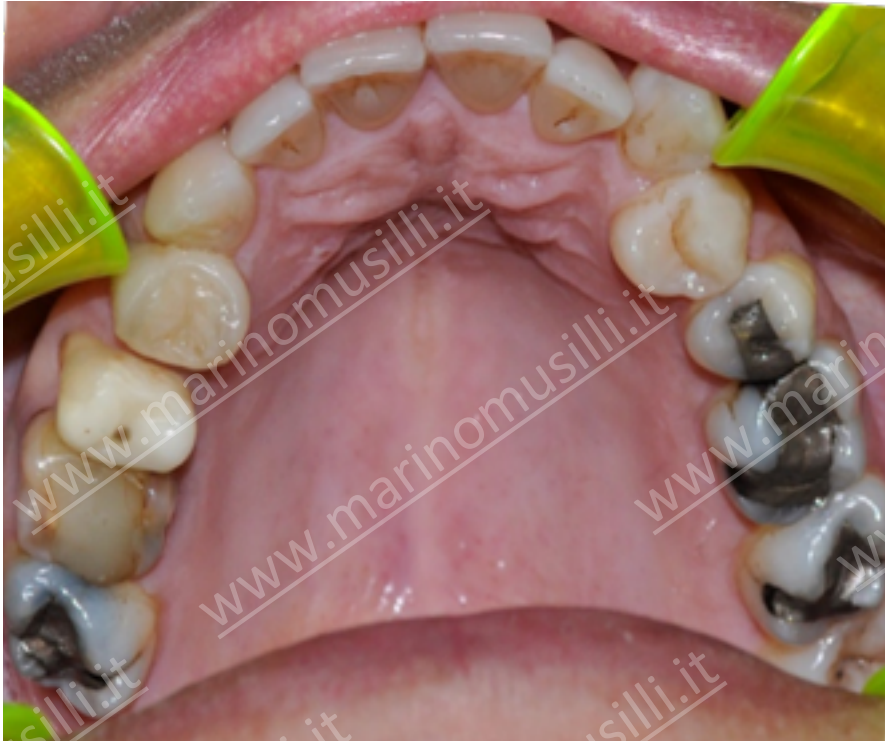Un compenso non chirurgico
potrebbe essere possibile grazie
anche all'uso dell'ancoraggio
scheletrico

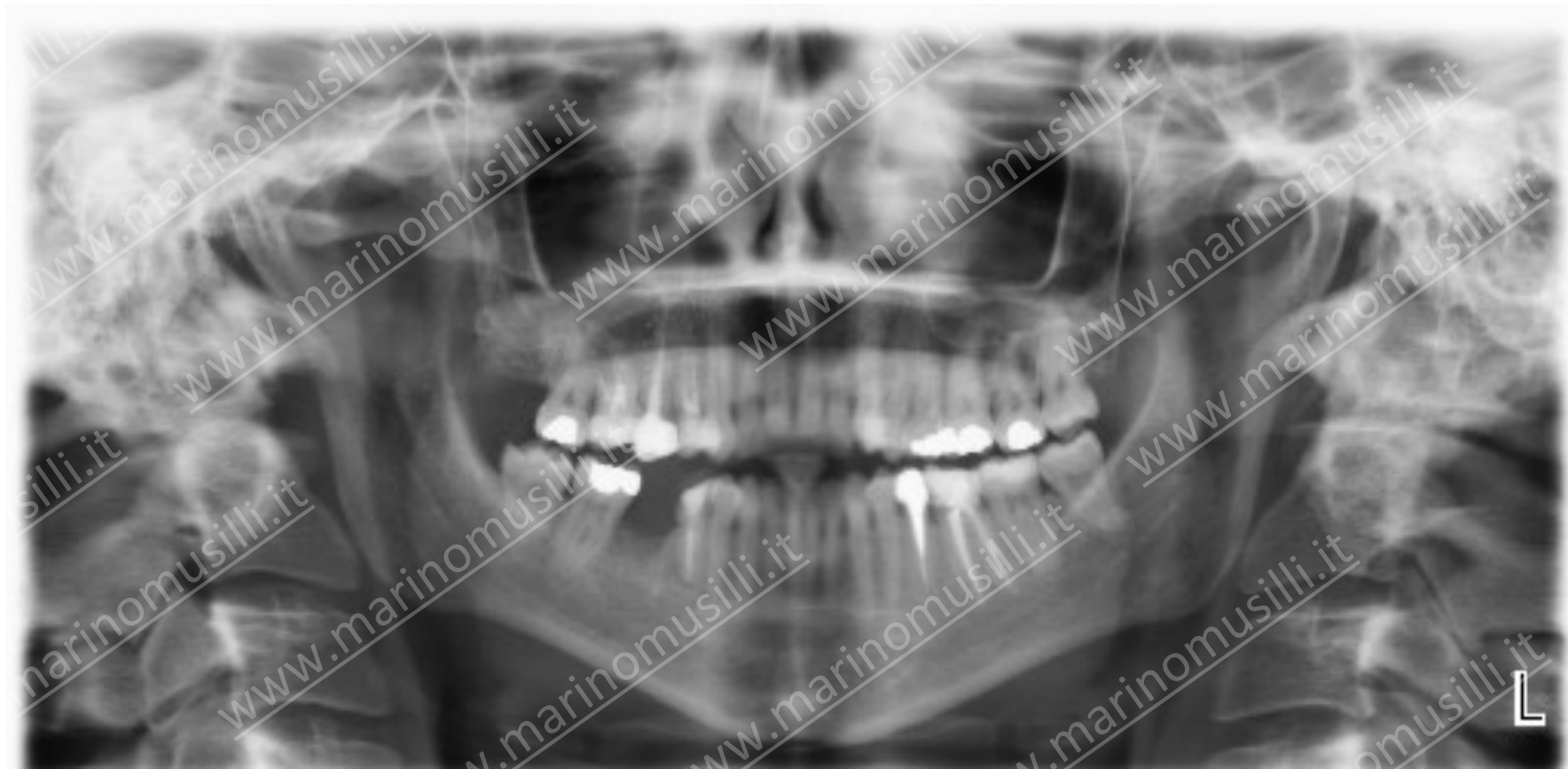

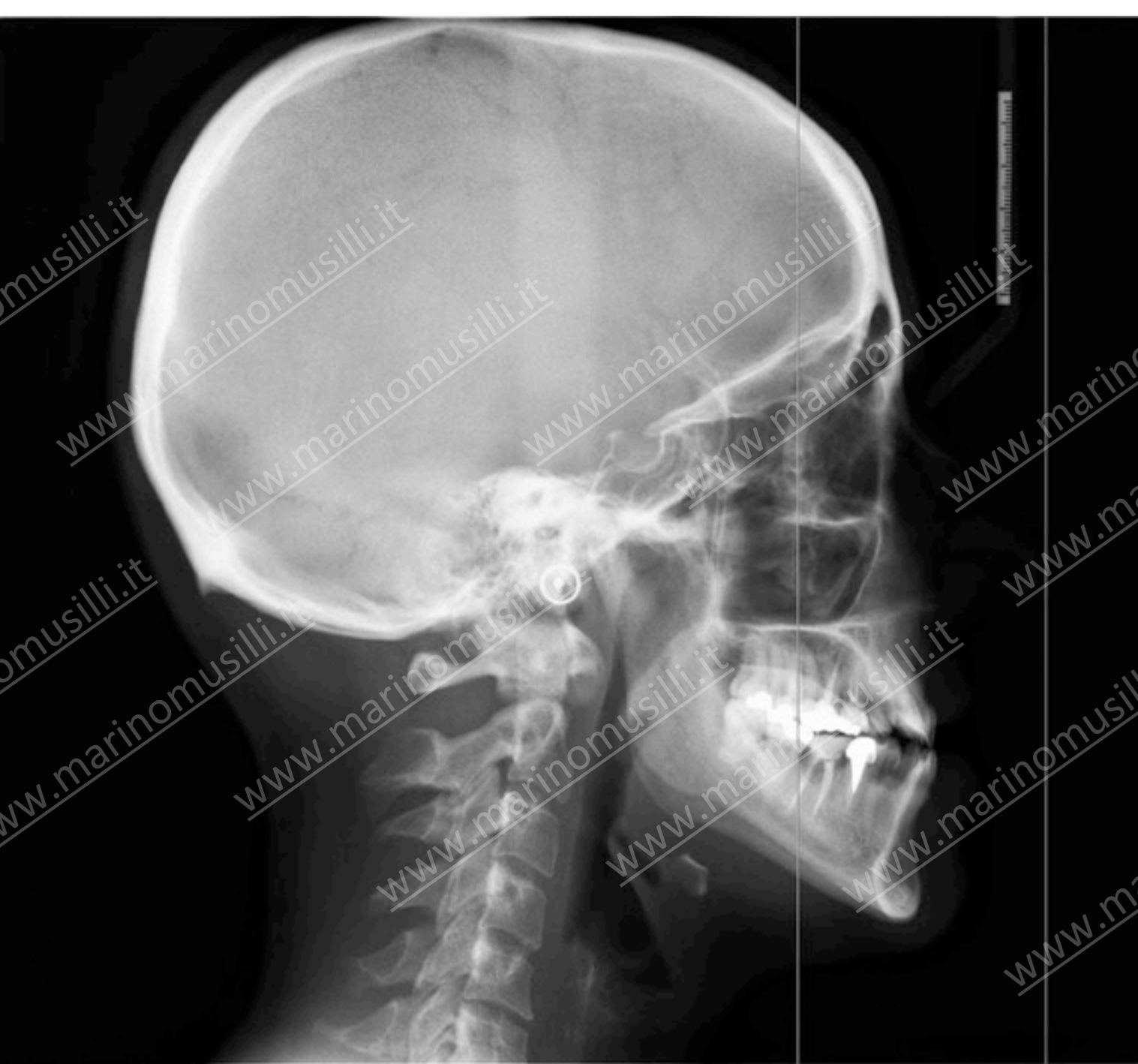Gli incisivi superiori hanno una proclinazione nella norma e la correzione non chirurgica dell'OVJ dovrebbe avvenire attraverso lo spostamento di entrambe le linee mediane

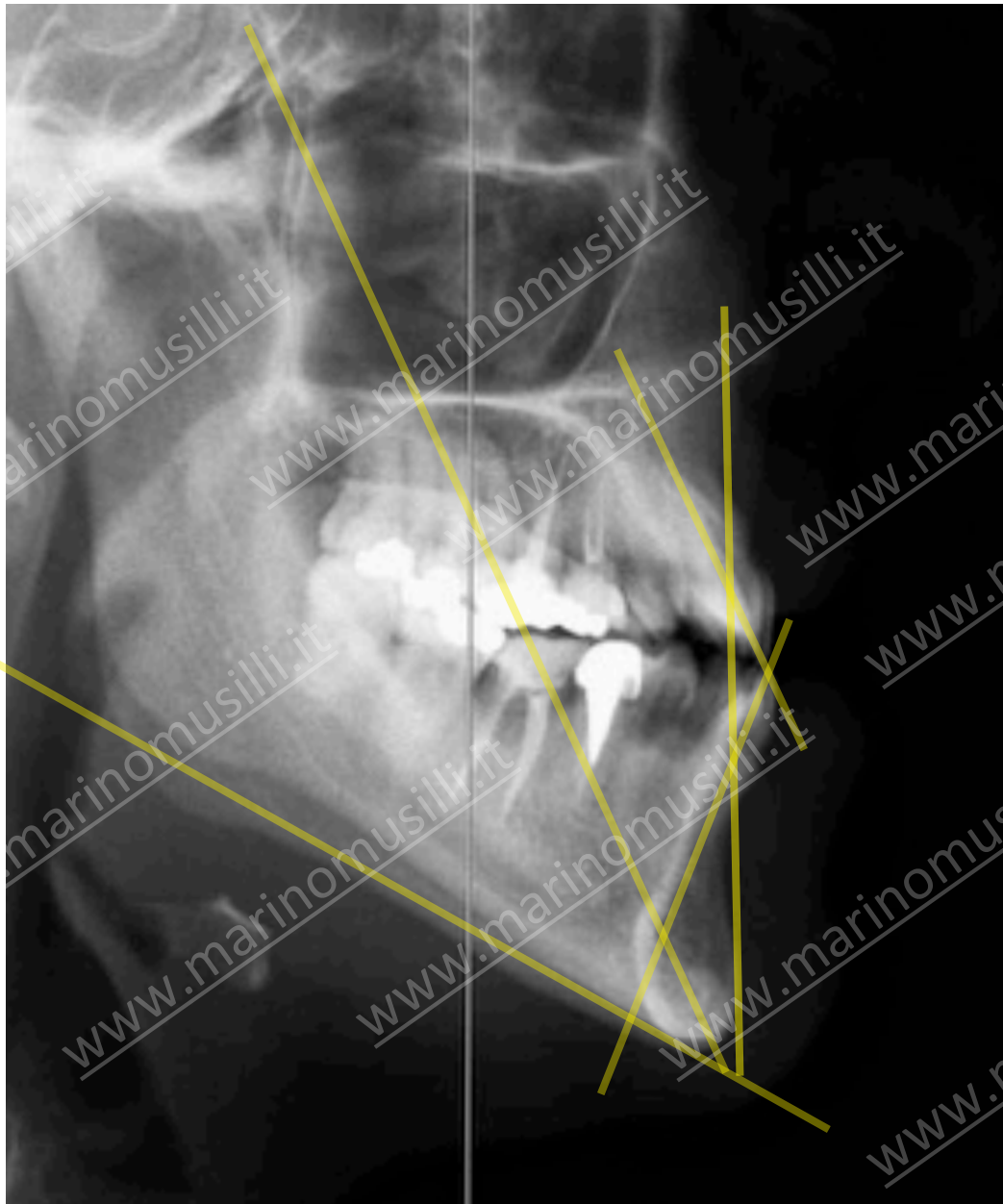

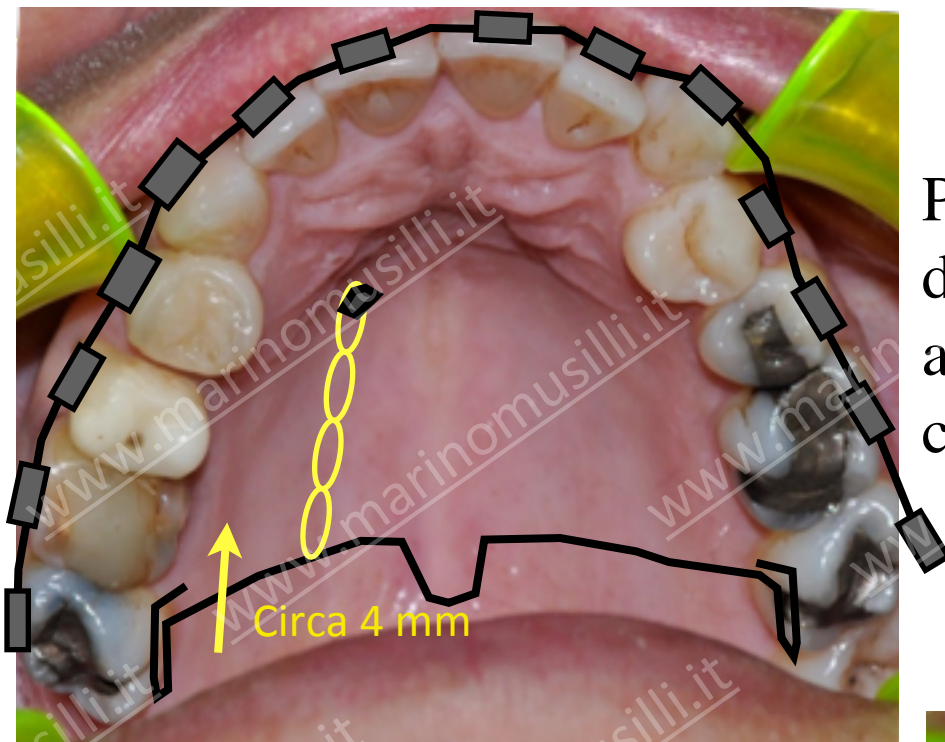







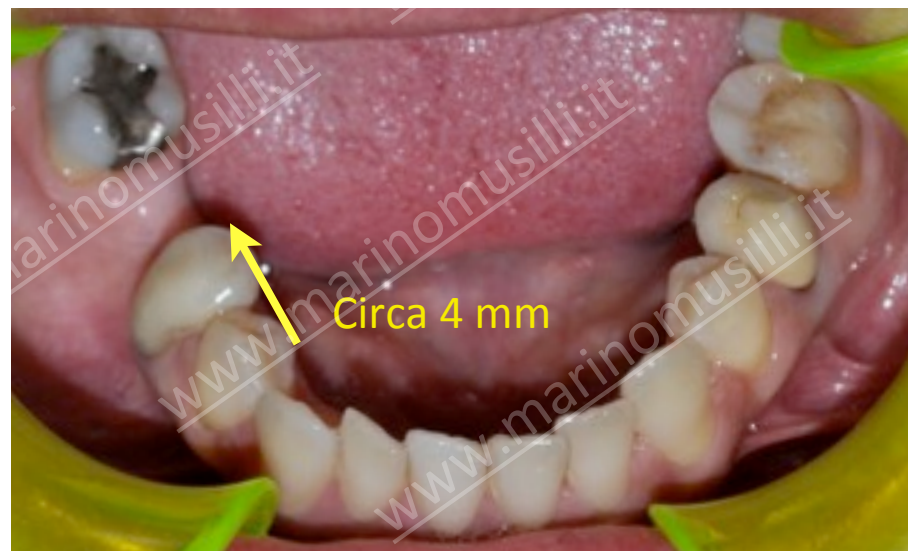
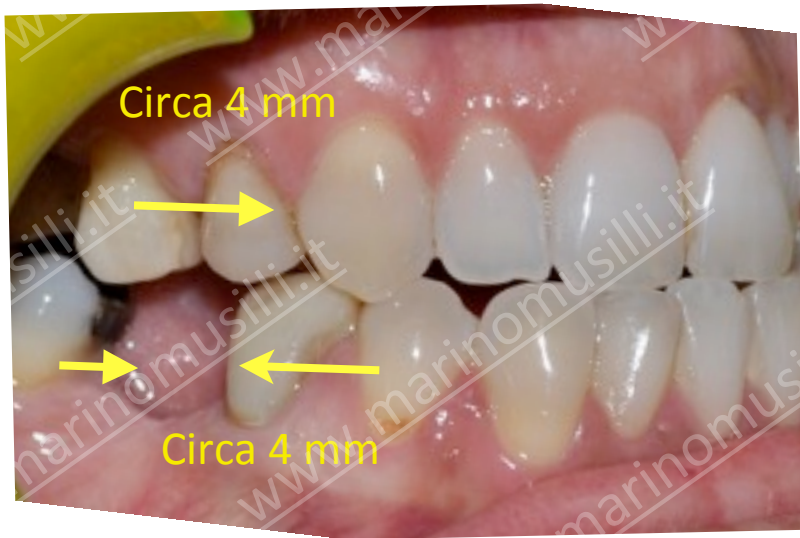


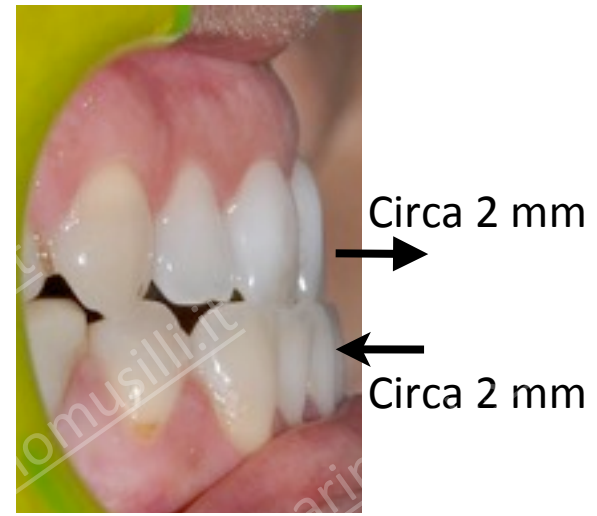
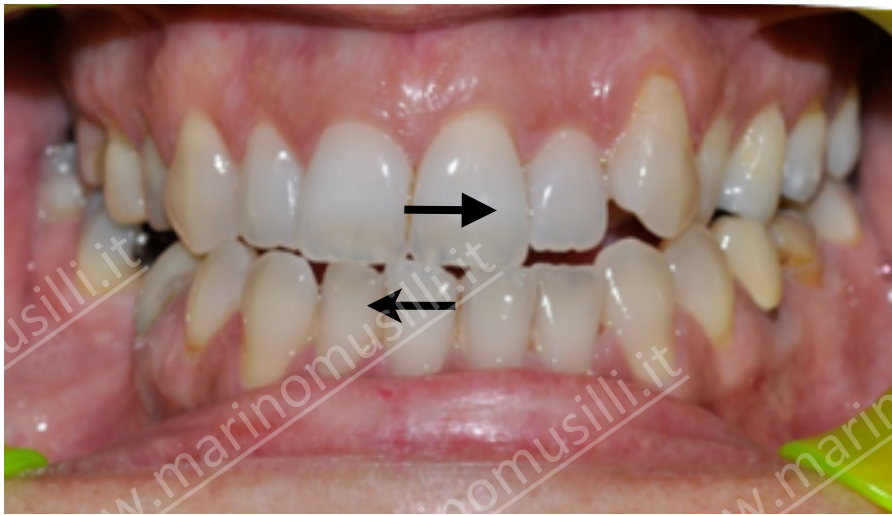
Per la soluzione non chirurgica dovresti avanzare in modo asimmetrico l'arcata superiore con l'ancoraggio scheletrico

Mentre all'arcata inferiore potresti fare una chiusura reciproca dello spazio del 46





Questa soluzione comporterebbe un avanzamento degli incisivi superiori di circa 2 mm ed un arretramento di altrettanto degli incisivi inferiori, con un miglioramento di entrambe le linee mediane.

Come effetto indesiderato avresti un compenso sull'inclinazione dei frontali ed una tendenza al morso aperto, da contenere con elastici verticali oppure altre microviti

La decisione va presa insieme alla paziente, spiegando chiaramente le potenzialità/limiti dei due percorsi (ortodontico-chirurgico o soltanto ortodontico) e le differenti difficoltà dei due percorsi

In bocca al lupo